Larruazaleko minbizia

J. Zubizarreta

Larruazaleko minbizia sarriago agertzen da pertsona zurien artean, baina lehenengo momentutik ikus daitekeenez, sendatzeko oso aukera handia dago. Eguzkiaren izpi ultramorea da faktore garrantzitsu bakarra larruazaleko minbiziaren sorreran, eta pertsona zurien artean agertzen dira tumore hauek. Intzidentzia handiena kanpoan aterperik gabe lan egiten duten langileen artean ikusten da (baserritar, arrantzale, igeltseroengan eta kirolariengan nahiz eguzki-bainuak hartzen dituztenengan). Faktore genetikoak ere oso eragin handia dute, konstituzionalki pertsona batek zenbat eta melanina gutxiago eduki, hainbat eta erraztasun handiagoa du larruazaleko minbizia edukitzeko. Gainera, badira larruazaleko minbizia edukitzeko arrisku handia duten gaixotasun heredagarri batzuk (albinismoa, xeroderma pigmentosoa, porfiriak eta zelula basalen neyoid sindromea). Eguzki-iragazkia erabiltzeak asko babesten ditu pertsona guzti hauek larruazaleko minbizia edukitzeko arriskutik.

Beste kartzinogeno fisiko batzuk erradiazio ionizatzaileak dira (X, grenz eta gamma erradiazioak). Kartzinogeno kimikoen artean artsenikoa eta hidrokarburo organiko batzuk dira garrantzitsuenak. HIES edota linfomen edo kimioterapiaren ondorioz inmunoeskasia duten pertsonek erraztasun handiagoa daukate larruazaleko minbizia edukitzeko.

Larruazalean agertzen diren minbizi-motetan, sarrien ikusten ditugunak zelula basalen kartzinoma eta kartzinoma ezkatatsua dira. Larruazalean melanoma, T zelulen larruko linfoma, Paget-en eritasuna eta Kaposi-ren sarkoma, eta beste kantzer batzuk ere ikus ditzakegu.

ZELULA BASALEN KARTZINOMA

Zelula basalen kartzinomak larruazaleko minbizien % 70 izaten dira. Kartzinoma-mota hau epidermisean agertzen da. Bere itxura zitologikoa zelula basal arruntena da, eta ia inoiz ere ez du bere barruan keratinarik edukitzen. Zelula basalen kartzinomek ez dute minik ematen, ez dituzte metastasiak sortzen, baina lokalki inbaditzen dute eta, garaiz tratatu ezean, eragin larriak sor ditzakete.

Kantzer hau gehienetan aurpegiko larruazalean agertzen da, eta bere itxura tipikoa da: ez-inflamatorioa, argizari-antzekoa, telangiektasiadun nodulu batena. Nodulu hau denborarekin ultzera daiteke, kostrak eta odoljarioak eraginez. Beste batzuetan zelula basalen kartzinomak orbain baten itxura edukitzen du. Mota hau oso agresiboa da eta beste batzuetan ekzema lokal baten itxura izaten du.

Zelula basalen kartzinoma daukaten pertsonak oso hurbiletik segitu behar dira, sarritan beste zelula basalen kartzinoma batzuk ere eduki ditzaketelako (bai berehala edo bai gerora).

Tratamendua hasteko biopsia egin behar da. Osabidea aukeratzerakoan kontuan izan behar dira itxura klinikoa, handitasuna, tokia eta biopsiaren itxura histologikoa. Ebaketa kirurgikoa da, ahal denean, tratamendurik onena. Erradioterapia, krioterapia, elektrodesekazioa eta kuretajea eta inmunoterapia ere erabiltzen dira. Kendu ondoren toki berean berriro sortzen diren kartzinoma basalentzat Mohs-en kimiokirurgia da soluziorik egokiena.

KARTZINOMA EZKATATSUA

Kartzinoma ezkatatsuak epidermiseko Malphigi-ren estratuan sortzen dira, eta diferentziazio ezkatatsua dute, keratina sortuz. Gehienak eguzki--esposizioz kaltetutako azalean sortzen dira, baina larruazaleko edozein tokitan irten daitezke, eta baita epitelio ezkatatsua duten mintz mukosoetan ere.

Kartzinoma ezkatatsu arrunt baten itxura honelakoa da: nodulu edo plaka ultzeratu bat, sendoa eta gorriska, bere gain aldean ezkatak edo kostrak dituela.

Kartzinoma ezkatatsu gehienak eguzkiak kaltetutako larruazalean (actinic keratosis) edo mukosan (actinic cheilitis) sortzen dira, eta nahiz eta lokalki oso erasokorrak izan, oso gutxitan (% 5etan) izaten dituzte metastasiak. Beste batzuetan larruazal normalean, mukosetan edo bitarte mukokutaneo normaletan sortzen dira, eta orduan metastasien arriskua handiagoa da (% 10-20). Erredurek eraginiko orbainetan, ultzera kronikoetan eta fistula kronikoetan ere sor daitezke kartzinoma ezkatatsuak, metastasiak izateko arrisku handia dagoelarik (% 20-30). Metastasiak, gehienetan, hodi linfatikoen bideari jarraitzen zaizkio.

Tratamendua hasterakoan biopsia egitea premiazkoa da, eta baita ikerketa orokor bat ere, ea metastasirik dagoen ala ez ikusteko.

Gaitzaren tratamendu-motak zelula basalen kartzinomaren modukoak izaten dira, baina berezitasun batekin. Segurtasun-ertz handiagoak erabili behar izaten dira. Metastasiak daudenean, kirurgia, kimioterapia eta erradioterapia erabiltzen dira.

Bowen-en eritasuna kartzinoma ezkatatsu "in situ" edo intraepidermikoa da, eta bere itxura klinikoa plaka gorriska batena izaten da. Gehienetan gaitz bakar bat izaten da eta eguzkiak kaltetutako larruazalean ager daiteke, edo eguzkirik hartu ez duen larruazalean, kasu horretan artsenikoaren eragina izan daitekeelarik. Zakilean agertzen denean "Queyrat-en eritroplasia" deitzen zaio.

MELANOMA

Melanomak melanozitoetatik sorturiko tumore gaiztoak dira eta melanozitoak dauden edozein organotan ager daitezke. Melanoma gehienak larruazalean sortzen dira, baina mukosetan irteten ere badakite (ahoan, uzkian, zakilean, baginan). Begietako koroidean eta meningeetan ere bai.

Melanomaren intzidentzia gero eta handiagoa da, eta bera da jende gehien hiltzen duen larruazal-gaitza. Oso garrantzitsua da melanoma lehenbailehen diagnostikatzea, zeren tratamendua zenbat eta lehenago jarri, bizitzeko hainbat eta aukera gehiago bait daude.

Melanoma gehienak larruazal normalean sortzen dira, baina % 30, gutxi gorabehera, nebus nebozitikoetatik sortzen dira. Diagnostikoari buruz hitz egitean aztertuko ditugu zeinu susmagarriak zeintzuk diren.

Lau melanoma-mota daude; beren sortzeko eta hazteko moduan, hedapenean, intzidentzian eta pronostikoan desberdin direnak. Pertsona zurien artean sarrien ikusten ditugunak larruazaleko hedapenaren melanoma (superficial spreading melanoma) eta melanoma nodularra dira, beraiek melanoma guztien multzotik % 70 eta % 15, hurrenez hurren, direlarik.

"Lentigo gaiztoa melanomak" % 5 eta "acral lentiginous melanoma"k % 8 dira. Melanoma sailkaezinak % 2 dira, eta talde honetan sartzen dira mukosetako melanomak eta melanoma amelanotikoa.

"Lentigo gaiztoa" melanoma

Lentigo gaiztoa (Hutchinson-en peka, Dubreuih-en melanosia) pertsona zaharretan sortzen da; eguzki asko harturiko larruazalean, batez ere aurpegian. Klinikoki lentigo gaiztoa makula ilun bat izaten da eta urtean zehar poliki-poliki hazten da 2-6 cm-ko diametroa lortu arte. Kolore-mota asko izaten ditu bere barnean batera (marroiak, urdinak, nabarrak, beltzak eta zuriskak).

Lentigo gaiztoek ez dute, ez minik ez hazkurarik ematen.

Lentigo gaiztoek urte askotan irauten dute epidermisean "melanoma in situ" direnez, baina % 5-30ek azken batean dermisa inbaditzen dute "lentigo gaiztoa melanoma" bihurtuz. Aldaketa hau klinikoki nabaritzen da gaitza "induratu" edota papulak sortzen zaizkiolako edo odola dariola hasten delako. Melanoma bihurtzen denean pronostikoa eta tratamendua beste edozein melanoma-motarena bezalakoa da.

Komenigarria eta senda daitekeena da lentigo gaizto guztiak kirurgikoki kentzea eta histologikoki aztertzea. Hori egin ezin bada, erradioterapia, edo 5-fluouraziloarekin edo azido azelaikoarekin igurtzitzea izan liteke egokia.

Larruazaleko hedapenaren melanoma edo "pagetoid melanoma"

(Superficial spreading melanoma)

Melanoma-mota hau larruazaleko edozein tokitan agertzen da; batez ere gizonezkoen bizkarrean eta emakumeen zangoetan, intzidentzia handiena 20-60 urte bitarteko pertsonengan duelarik. Hasieran, "in situ" denean 2 cm baino txikiagoa den makula ilun bat izaten da. Lentigo gaiztoak baino kolore-mota gehiago izaten ditu batera bere barnean (tonu marroiak, urdinak, nabarrak, grisak, orlegiak, zuriak eta beltzak). Bere gain aldea zimurra izaten da, eta bere ertzak desberdinak.

Dermisa lentigo gaiztoek baino azkarrago inbaditzen dute, eta hori klinikoki noduluak, edo ultzerak edo odoljarioa ikusten direnean nabaritzen da.

Melanoma nodularra

Melanoma nodularra goitik behera (epidermisetik dermisera) hazten da, eta inbaditzeko duen ahalmena oso handia da. Hori dela eta beraien pronostikoa oso txarra izaten da. Jendeak nodulu edo papula ilun bat oso azkar hazten dela, baina gain alde gutxi okupatuz, ikusten duelako kontsultatzen du. Ultzeratzen ez den bitartean ez du sintomarik ematen. Gero odoljarioak eta mina ematen ditu.

Melanoma nodular banaka batzuek ez dute kolore ilunik edukitzen. Horiei melanoma nodular amelanotiko deitzen zaie eta oso pronostiko txarra izaten dute.

Acral lentiginous melanoma

Acral lentiginous melanoma deitzen zaie oinzoletan eta behatz-hatzamarretan sortzen diren melanomei. Lentigo gaiztoaren itxura edukitzen dute, baina ia lehenengo momentutik dermisa inbaditzen dute (nahiz eta ez nodulurik ez plakarik eduki, pronostikoa oso-oso txarra da). Pertsona zurien artean melanoma guztien % 8 dira, baina beste arraza guztietan % 35 baino gehiago.

Diagnostikoa

Larruazalean hainbat gaitz ilun edo beltz-koloreko ikus dezakegu, baina horietako oso gutxi izaten dira melanoma.

Gehienak keratosi seborreikoak, Nebus nebozelularrak, Nebus displastikoak eta zelula basal melaninadunen kartzinomak izaten dira, maiztasuna ordena horretan delarik. Bada kolore iluneko beste zenbait gaitz ere, adibidez hematomak, eta sarritan oso zaila edo ezinezkoa izaten da itxura klinikoagatik acral lentiginous melanoma eta toki bereko hematoma bereiztea.

Kolore iluna edo beltz samarra duen gaitz baten aurrean eztabaidan ari bagara, komenigarriena guztia osorik kenduz biopsia egitea da. Gaitzaren handitasunagatik, lesioa txarra den jakin aurretik, osorik kentzera ausartzen ez bagara, biopsia toki ilunenetik edo toki nodularrenetik hartu behar dugu.

Lesio hauek histologikoki aztertzeko ebaketa bisturi arrunt batez egitea da onena, zeren beste ebaketa-mota batzuek (elektro-bisturiak, laserrak etab.ek) ehunak desnaturalizatu egiten bait dituzte, adibidez sakontasuna aztertzea zailagotuz.

Badaude zein gaitz kendu behar diren lehenbailehen aukeratzeko arau batzuk. Arauak hauek dira: lesio ilun baten hazkundean koloreak ilunagorantz edo polikromatikorantz aldatzea, lesio ilunak ertzak edo gain aldea oso ezberdinak edukitzea, lesio ilun bat mina edo hazkura ematen hastea, edota ultzeratzea, edota odoljarioa hastea. Aldaketa hauek dituzten lesio guztiak espezialista batengana bidali behar dira, melanoma izateko arrisku handia dutelako.

Melanomaren diagnostikoa beti histologiak ematen du, eta pronostikoa aurreratzeko ere faktore histologikoak dira garrantzitsuenak.

Pronostikoa

Melanoma duten gaixoen lehenengo sailkapena metastasien arabera egiten da. I, II eta III estadioetan sailkatzen dira. (I estadioan ez dago metastasirik; II estadioan: metastasi linfatikoak daude; III estadioan metastasiak barne-organoetan daude).

I. estadioan dauden gaixoei pronostikoa aurresateko melanomaren sakontasuna da faktore garrantzitsuetan bakarra.

Clark-ek 1969an melanomaren sakontasuna bost mailatan sailkatu zuen. Maila bakoitzak eta bost urterako hilkortasunak korrelazio zuzena zuten.

Clark I: melanoma guztia epidermisean dago; Clark II: dermis papilarrera iristen da; Clark III: dermis papilarra betetzen du eta dermis erreti-

kularrera iristen da; Clark IV: dermis erretikularra betetzen du; Clark V: larruazalpeko gantzera iristen da). (Hilkortasuna bost urtera, Clark-en maila bakoitzarentzat, hau da: <% 2, % 8, % 33, % 46, % 52).

Breslow-k 1970ean bere gaixoen melanoma guztien sakontasuna neurtu zuen mikrometro batekin eta hilkortasunarekin korrelazio bat aurkitu zuen. Melanomak sailkatzeko Breslow-ren 4 mailak hauek dira:

Breslow I: <0,75 mm; Breslow II: 0,76-1,5mm; Breslow III: 1,6-4mm; Breslow IV: >4mm.

Beste faktore histologiko batzuk (pronostikoa iluntzen dutelako kontuan eduki behar direnak) hauek dira: mitosi-indizea, tumorearen bolumena, ultzerazioa, satelitosi mikroskopikoa eta tumorearen infiltrazio linfozitarioa. Emakumeek eta gazteek pronostiko hobea dute gizonezkoek eta zaharrek baino. Lokalizazioak ere badu zerikusia pronostikoan, eta gorputzadarretan daudenek (acral lentiginous melanomek izan ezik), gorputz--enborrekoek baino pronostiko hobea dute.

Tratamendua

Melanomaren tratamendua oraindik estandardizatu gabe dago. Ebaketa kirurgikoa da tratamendurik egokiena larruazaleko melanomentzat; gutxi gorabehera 1,5 cm-ko ertzarekin, Breslow I edo Breslow II diren melanomentzat, eta 3-5 cm-ko ertzarekin beste melanoma guztientzat. I. estadioan dauden melanomentzat kirurgiaren ondoren beste edozein tratamendu egitea (kimioterapia sistemikoa, gorputzadar bakarreko kimioterapia, edozein motatako inmunoterapia. . .) komenigarria denik ez dago frogatuta.

Inguruko gongoil linfatikoak handituta badaude, kirurgiaz baliatuz kendu egiten dira. Ospitale batzuetan, melanoma gorputzadar batean dagoenean, profilaktikoki handitu baino lehen erauzten dituzte inguruko gongoil linfatikoak melanomaren sakontasuna Breslow III denean.

Barne-organoetan metastasiak daudenean saiatu dira erradioterapia, kimioterapia eta inmunoterapiarekin (BCG, kimioinmunoterapia, tumore-txertoak, interferona eta interleukina, antigorputz monoklonalak, etab.) baina emaitza garbirik gabe.



KAPOSI-REN SARKOMA

Kaposi-ren sarkoma gaur egun angiomatosi multifokal bat dela onartzen da eta larruazalean nodulu eta plaka nabar-ilun eta gorriska bezala agertzen da. Hasieran oinetan, izterretan eta eskuetan agertzen da, baina denborarekin aurpegian, belarrietan, gorputz-enborrean, ahoan, zakilean eta hainbat tokitan ager daiteke. Denborarekin lesioak ultzeratu egiten dira. Gainera gehienetan gongoil linfatikoak (linfedema ia beti agertzen da gaixo hauetan), urdail-hesteak eta gibela ere hartzen ditu Kaposi-ren sarkomak. Gaur egun gaitza toki guzti hauetan (angiomatosi multifokala) sortzen dela, (eta toki batetik bidalitako metastasiak ez direla) pentsatzeko datuak badira.

Badaude gauza adierazgarriak Kaposi-ren sarkoman eta hauek dira:

1.– Kaposi-ren sarkoma klasikoa duten gaixoetatik % 10ek badu aldi berean linfoma edo leuzemia bat ere.

2.– Geografikoki bada Hegoafrikan Kaposi-ren sarkoma endemikoa den lurralde zabal bat.

3.– Mundu garatuan azken urteotan Kaposi-ren sarkomaren izugarrizko gorakada ikusi dugu, gaitz hau HIES duten homosexual askok dutelako.

Kaposi-ren sarkomaren tratamenduaren oinarriak erradioterapia eta kimioterapia kontserbatzaileak dira. Inmunoterapia esperimentalki erabiltzen da.

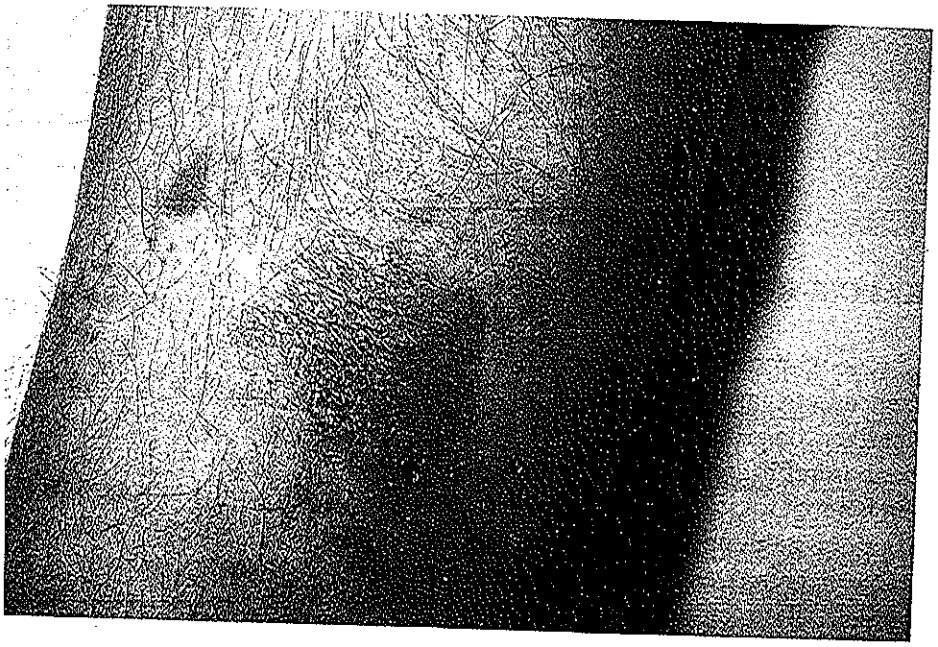

IAMILAKO PAGET-EN ERITASUNA

Mamilako Paget-en eritasuna alde bakarreko ekzema iraunkor bezala ;ertzen da bularrean, eta nahiz eta oso itxura "apala" eduki, egote hutsak ılar horretako hodibarneko kartzinoma batek epidermiserainoko haziera lo inbasioa eduki duela esan nahi du. Mamila bakarreko "ekzema" batek te batzuk baino gehiago irauten duenean diagnostikoa ziurtatzeko biop-

sia bat hartzea premiazkoa da. Bularreko Paget-en eritasunaren tratamendua mastektomia izaten da.

Paget-en eritasuna beste toki batzuetan ere ager daiteke (batez ere bagina eta uzki inguruan) eta orduan, gehienetan epidermisean bertan sorturikoa izaten da.