Gaztaroko artritis idiopatikoan artrozentesiak egiteko protokoloa

Mª del Mar Zarate Sañudo, Mª Cruz Hernandez De La Granja, Marian de León de Azcarate (apoyo administrativo), Raquel Cantalapiedra suarez, Olaia Fernandez Berrizbeitia,Natalia Rivera García, Mari Luz García Vivar

Basutuko Unibertsitate Hospitaleko Erreumatologia Zerbitzua

Sarrera:
Gaztaroko artritis idiopatikoa gaixotasun inflamatorio kronikoa da. 4 urte inguruan agertzen da eta, askotan, isuri sinobiala dela eta , umeek mina sentitzen dute. Bestalde, gaixotasun honek hazkuntzan eragina dauka eta paziente-multzo esanguratsu batek heldu aroan klinika mantendu dezakete , eta askok gaizotasunaren konplikazioak izaten dituzte. Ondorioz, gaixotasuna goiz diagnostikatzea, tratamendu egokiena hainbat lasterren jasotzea eta ume hauen behar guztiak asetzea da gure lana. Zaintza horien artean, artrozentesiaren bidez isuri sinobiala ateratzea dago.

Helburuak:
•Artrozentesi-teknika ezagutu eta pausuak aztertu.
•Teknika egokia praktikan ipini, pazienteak izan ditzakeen arriskuak eta laneko istripuak murriztu.
•Asepsia- arauak mantendu.
•Isuri sinobiala behin lortuta, laborategirako laginak ondo prestatu eta bialdu.

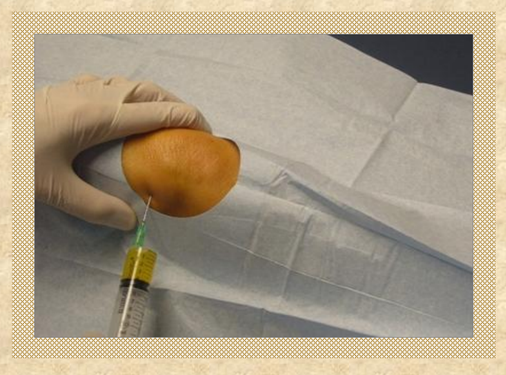

Metodoak:
Erreumatologia Pediatrikoko sendagileek behin pazientea aztertua, haurrak isuri sinobiala daukanean , artrozentesia egin behar den ala ez erabakitzen da. Gurasoei zein pazienteei prozesua zertan datzan azaltzen zaie, arriskua eta onurak kontutan hartuz.
Material esterila erabiltzen da: xiringa, orratza, gazak eta eskularruak. Eskuak garbitu behar ditu medikuak. Azalean, puntzio gunea garbitu eta desinfektatzen da.
Mintz sinobialeraino ziztatzen da eta likido sinobiala ateratzen da. Lagina hodi berezietan gorde eta laborategira bidaltzen da . Han azterketa biokimikoa eta hazkuntza egiten dira. Pazienteak infiltrazioa behar izatekotan, farmakoa zuzenean ipintzen da gorputzean sartuta dagoen orratzetik.
Azkenik, erabilitado material guztiak dagozkien kutxetara botatzen dira, behar bezala deuseztazeko.

Emaitzak:
Teknika erraza izan arren, artrozentesiak ondorio kaltegarriak ekar ditzake, horien artean garrantzitsuenak: infekzioa eta odoljarioa. Basurtu Ospitaleko Erreumatologia pediatriko sailean eginiko 40 artrozentesien multzoa aurkezten da. Horien artean, kasuen % 82an ez da eman infekziorik eta , puntzioaren bidez lorturiko likido sinobialak hantura zegoela adierazten zuen.

Ondorioak:
Artrozentesia burutzeko teknika egokia erabiliz, azterturiko artrozentesi-multzoan ez zen infekziorik eman. Hortaz, artrozentesiak egiten trebatua den sendagileak burutzea eta teknika guztiz esterila erabiltzea ezinbestekoak dira.