25. OEE Osasun Biltzarra: Osasuna eta Kirola. Gasteiz, 2015ko Apirilak 17 eta 18

5.19 PINTZA AORTOMESENTERIKOAREN SINDROMEA IZAN DAITEKE PANKREATITISAREN ARRAZOI ARRARO BAT

Itziar Frago Marquínez[1], Rosario Calderon Ramirez [2], Malen Almeida Pardo[3], Ramon Utrilla Minguez[3], Begoña Lasa Intxausti[1], Katixa Leizaola Arregui[1], Amaia Zurutuza Auzmendi[1], Juan Antonio Alonso Peinador[4]

[1]Zumarragako ospitalea. Barne Medikuntza zerbitzua. [2]Zumarragako ospitalea. Liseri Aparatuko zerbitzua
[3]Zumarragako ospitalea. Erradiologia zerbitzua [4] Gasteizko Adinekoei Laguntzeko "San Prudentzio" Zentro Integraleko erizaina

SARRERA:
Pankreatitisaren kausa arruntenak kolelitiasia eta alkohol kontsumoa dira. Hipoperfusioak eragindako iskemia maiztasun gutxiko kausa bat da, eta hauen artean pintza aortomesenterikoaren sindromea oraindik arraroagoa.
Duodenoko 3. zatiaren hertsigunean datza, hau aortaren eta goiko arteria mesenterikoaren artean pasatzen denean, bi odol hodiek osatzen duten angelua estututa dagoelako. Honen kausa arruntenak izaten dira: pisu-galera handia, traumatismo larrien ostean ematea, bizkarrezurreko anomaliak eta ebakuntzen ondoren ematea.

HELBURUA: Pintza aortomesenterikoaren sindromea ezagutaraztea eta azaltzea pankreatitis sortzaile bat izan daitekeela.

METODOA: emakume gazte baten kasu klinikoa azaltzea.

EMAITZAK:
Aurrekaririk gabeko 32 urteko emakume bat etorri zen ospitalera epigastrio minarekin, bizkarrera zihoana eta bat-batean hasi zena jaten zuelarik. Analisian deigarria zen 841U/l-ko lipasa eta 2493 U/L-ko amilasuria. Bular-sabeleko erradiografiak eta sabeleko ekografia normalak ziren. Pankreatitis akutuko diagnostikoarekin ingresatu zen Ospitalean eta dieta, seruma eta analgesiarekin tratatu zen, eboluzio onarekin. Pankreatitisaren kausak ikastean ez zen ikusi behazun edo alkohol arazorik; lipidoak, kaltzioa eta alfa-1 antitripsina normal zituen eta Epstein Barr, zitomegalobirus eta toxoplasma serologiak negatiboak ziren.

TAC abdominopelbikoan area normal ikusten zen baina deigarria zen aorta eta goiko arteria mesenterikoak osotutako angeluak duodenoa estutzen zuela, pintza aortomesenterikoaren sindromearekin bateragarria. Emakumeak pisu normala zuen baina haurdunaldiaren ostean 26 kg-ko pisu-galera eduki zuen.

Kontsultan jarraitzen zuen minarinarekin epigastrioan, batez ere oparo jan ostean. Sabel erresonantziak pintza aortomesenterikoa baieztatu zuen eta gastroskopian urdail eta duodeno-mukosa normala ikusi zen. 5 hilabete beranduago, berriz ingresatu zen epigastrio minarekin eta 200U/l-ko lipasarekin, eta "erreakzio pankreatiko" bezala interpretatu zen, eta oso azkar hobetu zen. Momentuz, erabaki da ebakuntzarik ez egitea.

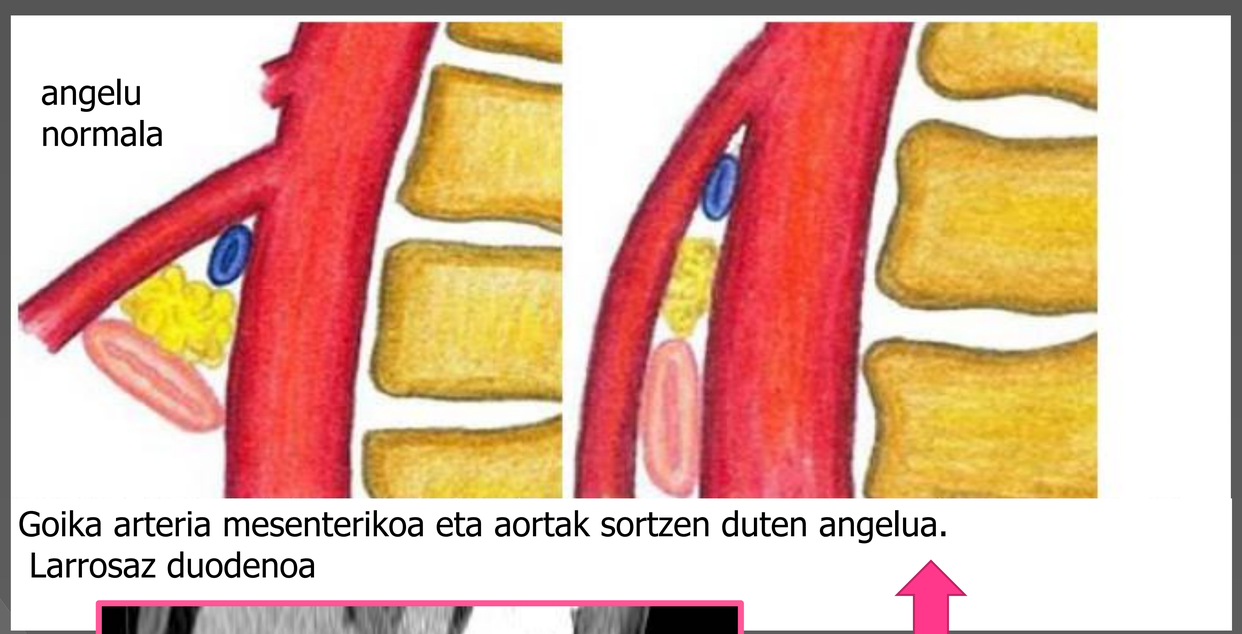

Goika arteria mesenterikoa eta aortak sortzen duten angelua.
Larrosaz duodenoa

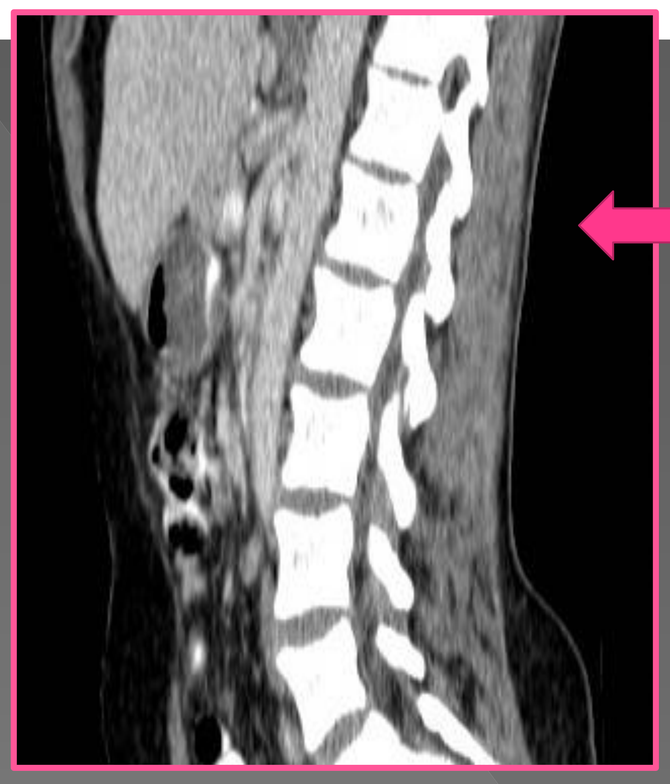

Angelu estutua

Goika arteria mesenterikoa

Aorta

Ilunago, **duodenoa.** Älde honetan dilatatuta eta angeluak osotutako hertsigunearen ostean, ia ez da nabaritzen

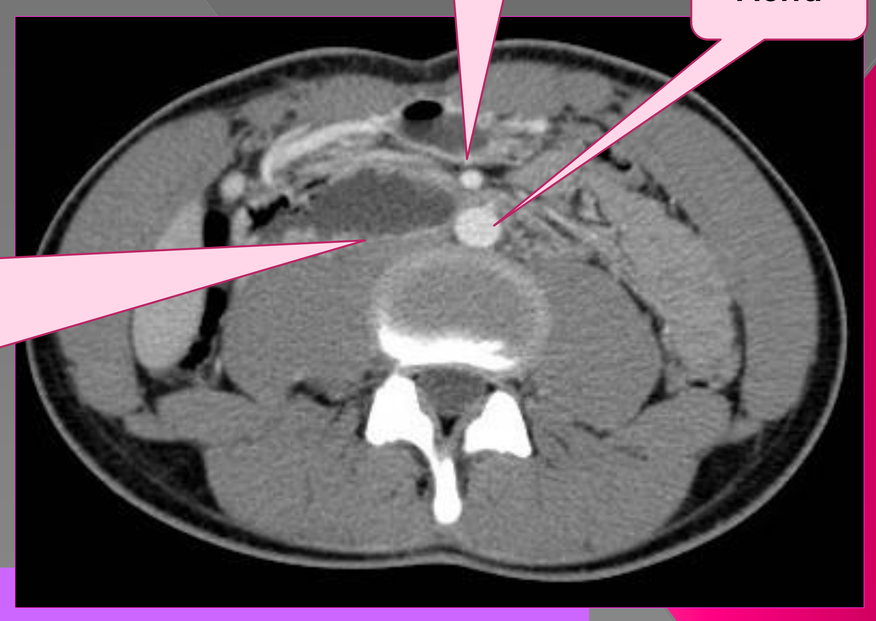

ONDORIOAK:
- Pintza aortomesenterikoaren sindromearen intzidentzia 0,03-1%-koa omen da.
-Gure pazienteri pankreatitis-a azaltzeko aurkitu genuen kausa bakarra pintza aortomesenterikoaren sindromea da. Deskribaturik dauden kasu gehienak elikadura arazoak dituzte, burmuin paralisia….
Baina gure pazientearen eragile bakarra pisu galera da, nahiz eta pisu normala izan.